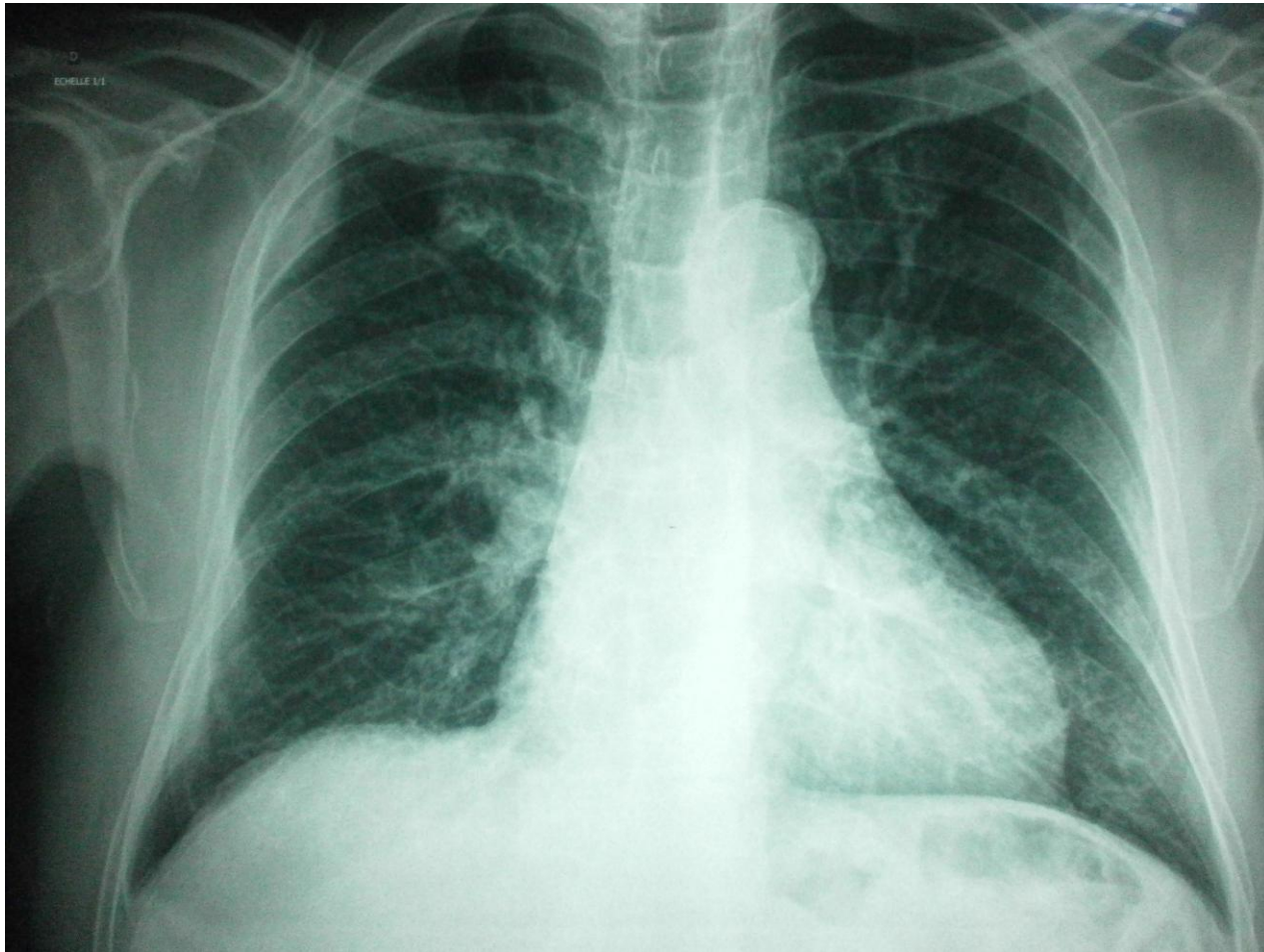
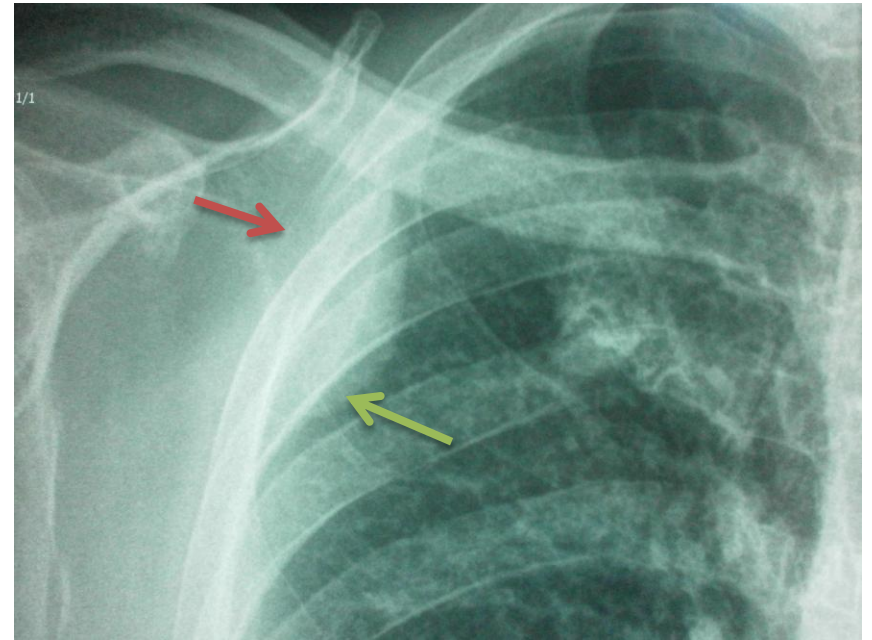
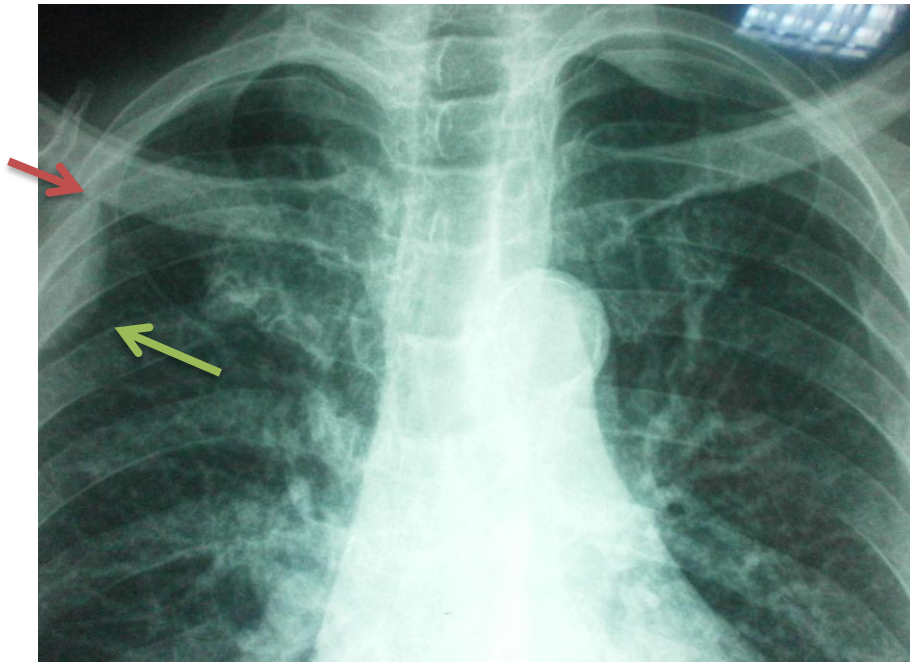


Mr N....81 Ans se plaint depuis 1ANS de douleur osteoarticulaire et altération état générale



## Rx thorax:

Syndrome pariétale axillaire droit avec  
lyse de l'arc latérale de la deuxième cote



### **Antécédents et tares**

HTA (15ans)COLOZAR

PROSATAE OPREE IL YA 6 ANS

### **Examen physique**

Pale. TA 14/8.RC 80/min .

Auscultation cardio-pulmonaire :Normale

Boiterie de la jambe gauche

### **BIOLOGIE**

VS= 137/141

HB 8.7 gr/l ( vgm 25.8).GB 10 000(PN 70%)

Creatinine:10,6

IONO: NA: 134,6      K: 4,96      CL:100,7

PROTIDES TOTAUX: 113

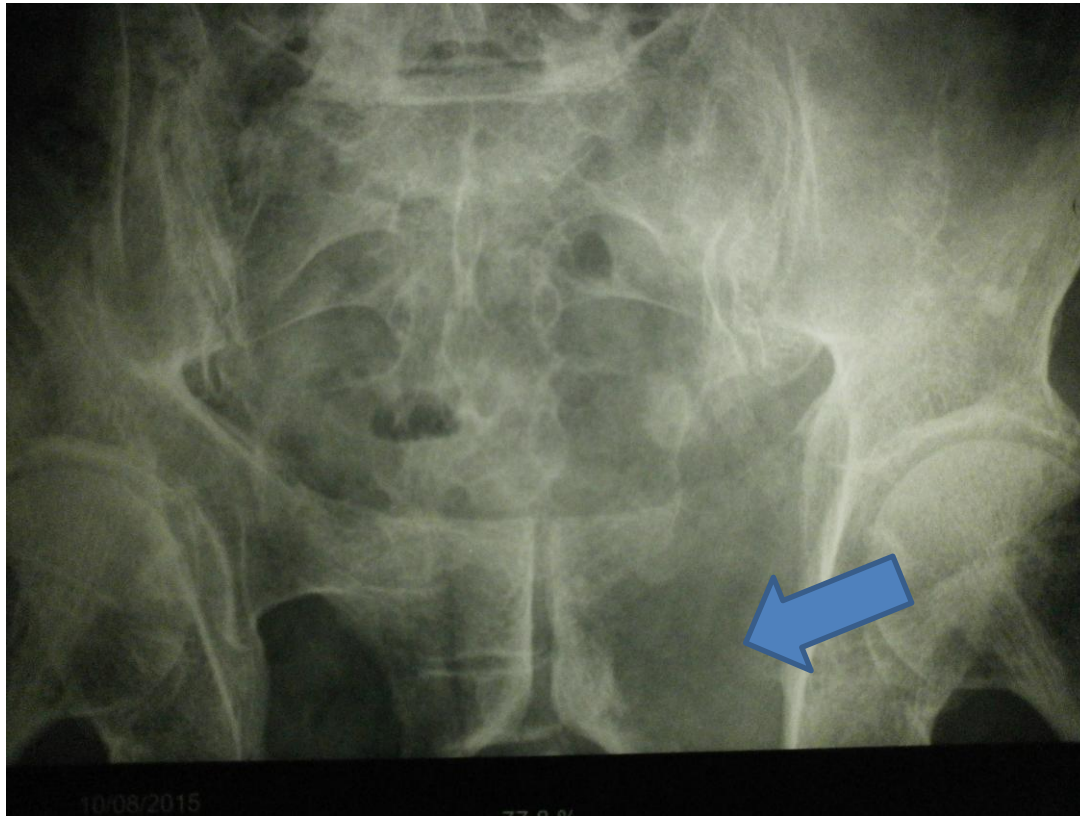RESERVE ALCALINE: 23,2

PSA: 4,53

Calcemie :Normale

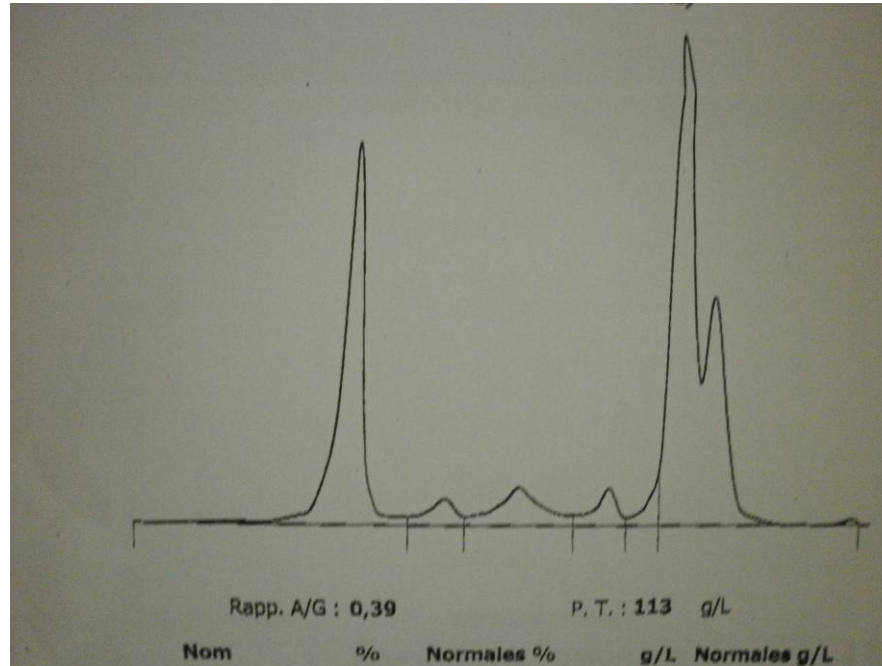
## Radio du bassin:

Ostéolyse assez étendue d'allure suspecte de la branche ilio-pubienne gauche



..responsable de la boiterie gauche

## Electrophorèse des protides: Pic Gamma



Adressé en Hémato pour suspicion de **myélome**